

DOI: 10.24835/1607-0771-2020-1-24-45

Консенсусное заявление РАСУДМ об ультразвуковом исследовании легких в условиях COVID-19 (версия 1)

В.В. Митьков*¹, Д.В. Сафонов*², М.Д. Митькова¹, М.Н. Алехин^{3, 4},
А.Н. Катрич^{5, 6}, Ю.В. Кабин⁷, Н.Н. Ветшева^{8, 9}, Е.Д. Худорожкова¹

* Первые авторы в алфавитном порядке

¹ ФГБОУ ДПО “Российская медицинская академия непрерывного профессионального образования” Министерства здравоохранения Российской Федерации, г. Москва

² ФГБОУ ВО “Приволжский исследовательский медицинский университет” Министерства здравоохранения Российской Федерации, г. Нижний Новгород

³ ФГБУ ДПО “Центральная государственная медицинская академия” Управления делами Президента РФ, г. Москва

⁴ ФГБУ “Центральная клиническая больница с поликлиникой” Управления делами Президента РФ, г. Москва

⁵ ГБУЗ “Научно-исследовательский институт – Краевая клиническая больница № 1 имени профессора С.В. Очаповского” Министерства здравоохранения Краснодарского края, г. Краснодар

⁶ ФГБОУ ВО “Кубанский государственный медицинский университет” Министерства здравоохранения Российской Федерации, г. Краснодар

⁷ ГБУЗ г. Москвы “Московская городская онкологическая больница № 62 Департамента здравоохранения г. Москвы”, г. Москва

⁸ ГБУЗ МО “Московский областной научно-исследовательский клинический институт имени М.Ф. Владимирского”, г. Москва

⁹ ГБУЗ г. Москвы “Научно-практический клинический центр диагностики и телемедицинских технологий Департамента здравоохранения г. Москвы”, г. Москва

В.В. Митьков – д.м.н., профессор, заведующий кафедрой ультразвуковой диагностики ФГБОУ ДПО “Российская медицинская академия непрерывного профессионального образования” Министерства здравоохранения Российской Федерации, г. Москва. Д.В. Сафонов – д.м.н., профессор, и.о. заведующего кафедрой лучевой диагностики ФДПО ФГБОУ ВО “Приволжский исследовательский медицинский университет” Министерства здравоохранения Российской Федерации, г. Нижний Новгород. М.Д. Митькова – к.м.н., доцент кафедры ультразвуковой диагностики ФГБОУ ДПО “Российская медицинская академия непрерывного профессионального образования” Министерства здравоохранения Российской Федерации, г. Москва. М.Н. Алехин – д.м.н., профессор кафедры терапии, кардиологии и функциональной диагностики с курсом нефрологии ФГБУ ДПО “Центральная государственная медицинская академия” Управления делами Президента РФ; заведующий отделением функциональной диагностики ФГБУ “Центральная клиническая больница с поликлиникой” Управления делами Президента РФ, г. Москва. А.Н. Катрич – к.м.н., заведующий отделением ультразвуковой диагностики ГБУЗ “Научно-исследовательский институт – Краевая клиническая больница № 1 имени профессора С.В. Очаповского” Министерства здравоохранения Краснодарского края; ассистент кафедры хирургии № 1 ФГБОУ ВО “Кубанский государственный медицинский университет” Министерства здравоохранения Российской Федерации, г. Краснодар. Ю.В. Кабин – к.м.н., врач отделе-

ния ультразвуковой диагностики ГБУЗ г. Москвы “Московская городская онкологическая больница № 62 Департамента здравоохранения г. Москвы”, г. Москва. Н.Н. Ветшева – д.м.н., заведующая отделением ультразвуковой диагностики ГБУЗ МО “Московский областной научно-исследовательский клинический институт им. М.Ф. Владимирского”; эксперт ГБУЗ г. Москвы “Научно-практический клинический центр диагностики и телемедицинских технологий Департамента здравоохранения г. Москвы”, г. Москва. Е.Д. Худорожкова – ассистент кафедры ультразвуковой диагностики ФГБОУ ДПО “Российская медицинская академия непрерывного профессионального образования” Министерства здравоохранения Российской Федерации, г. Москва.

Контактная информация: 603005 г. Нижний Новгород, ул. Минина и Пожарского, д. 10/1, кафедра лучевой диагностики ФДПО ФГБОУ ВО “ПИМУ” Минздрава России. Сафонов Дмитрий Владимирович. Тел.: +7 (831) 439-09-43. E-mail: safonovdv@inbox.ru

Ключевые слова: ультразвуковое исследование легких, консенсусное заявление, COVID-19.

Цитирование: Митьков В.В., Сафонов Д.В., Митькова М.Д., Алехин М.Н., Катрич А.Н., Кабин Ю.В., Ветшева Н.Н., Худорожкова Е.Д. Консенсусное заявление РАСУДМ об ультразвуковом исследовании легких в условиях COVID-19 (версия 1) // Ультразвуковая и функциональная диагностика. 2020. № 1. С. 24–45. DOI: 10.24835/1607-0771-2020-1-24-45.

Введение

В конце 2019 г. в Китайской Народной Республике (КНР) произошла вспышка новой коронавирусной инфекции с эпицентром в городе Ухань (провинция Хубэй), возбудителю которой было дано временное название 2019-nCoV. Всемирная организация здравоохранения 11 февраля 2020 г. присвоила официальное название инфекции, вызванной новым коронавирусом, – COVID-19 (“COronaVIrus Disease 2019”). Международный комитет по таксономии вирусов 11 февраля 2020 г. присвоил официальное название возбудителю инфекции – SARS-CoV-2. Новый коронавирус SARS-CoV-2 представляет собой одноцепочечный РНК-содержащий вирус, относится к семейству Coronaviridae (линия Beta-CoV B) [1].

Вирус отнесен ко второй группе патогенности, как и некоторые другие представители этого семейства (вирус SARS-CoV, MERS-CoV). Входные ворота возбудителя – эпителий верхних дыхательных путей и эпителиоциты желудка и кишечника. Начальным этапом заражения является проникновение SARS-CoV-2 в клетки-мишени, имеющие рецепторы ангиотензинпревращающего фермента типа II (ACE2). Рецепторы ACE2 представлены на клетках дыхательного тракта, почек, пищевода, мочевого пузыря, подвздошной кишки, сердца, центральной нервной системы. Однако основной и быстро достижимой мишенью являются альвеолярные клетки типа II (AT2) легких, что определяет развитие пневмонии [1].

Согласно временным методическим рекомендациям Министерства здравоохранения Российской Федерации “Профилактика, диагностика и лечение новой коронавирусной инфекции (COVID-19)” [1] основным методом диагностики пневмонии при коронавирусной инфекции является компьютерная томография. Компьютерная томография легких рекомендуется всем пациентам с подозрением на пневмонию; классификация специфических изменений картины компьютерной томографии может учитываться при маршрутизации пациентов с COVID-19. При отсутствии возможности выполнения компьютерной томографии рекомендована обзорная рентгенография органов грудной клетки в передней прямой и боковой проекциях (при неизвестной локализации воспалительного процесса целесообразно выполнять снимок в правой боковой проекции) [1].

В Рекомендациях КНР по диагностике и лечению COVID-19 2020 г. [2] компьютерная томография в диагностике пневмонии имеет самый высокий уровень убедительности рекомендаций. Компьютерная томография также рекомендуется для стадирования процесса (5 стадий) [2]. Однако есть данные, что при одновременном поступлении в стационары большого количества пациентов возможно привлечение дополнительных методов диагностики, в частности ультразвукового исследования легких, которое можно проводить непосредственно у постели больного [3, 4]. Надо отметить, что ультразвуковое исследование легких

в диагностическом алгоритме в Рекомендациях КНР 2020 г. отсутствует [2].

1. Документы, определяющие проведение ультразвукового исследования легких

В Приказе Министерства здравоохранения РФ от 13 октября 2017 г. № 804н “Об утверждении номенклатуры медицинских услуг” (с изменениями и дополнениями от 16 апреля 2019 г.) [5] есть следующие медицинские услуги:

- ультразвуковое исследование плевральной полости (А04.09.001),
- ультразвуковое исследование легких (А04.09.002).

В Федеральном справочнике инструментальных диагностических исследований (ФСДИ) [6] есть три диагностических исследования:

- ультразвуковое исследование легких (7007792),
- ультразвуковое исследование легких с оценкой кровотока (7007800),
- ультразвуковое исследование плевральных полостей (7007818).

Положение 1.

Ультразвуковое исследование легких проводится на основании Номенклатуры медицинских услуг и ФСДИ.

2. Кто может проводить ультразвуковое исследование легких?

Исторически ультразвуковой диагностикой в Российской Федерации занимаются врачи ультразвуковой диагностики и врачи функциональной диагностики (последние – ультразвуковым исследованием сердца и крупных сосудов). При обновлении профессиональных стандартов (2018–2019 гг.) не только Российская ассоциация специалистов ультразвуковой диагностики в медицине [7] и Российская ассоциация специалистов функциональной диагностики [8] прописали ультразвуковую диагностику в разделе “Необходимые умения”. Однако в настоящее время существуют только три профессиональных стандарта, которые включают ультразвуковое исследование легких и плевры в раздел “Необходимые умения”:

– профессиональный стандарт “Врач ультразвуковой диагностики” (ультразвуковые исследования органов грудной клетки и средостения) [7],

– профессиональный стандарт “Врач-анестезиолог-реаниматолог” (ультразвуковой мониторинг распознавания свободной жидкости в плевральной полости, пневмоторакса) [9],

– профессиональный стандарт “Врач скорой помощи” (ультразвуковой мониторинг распознавания свободной жидкости в плевральной полости, пневмоторакса) [10].

В профессиональном стандарте “Врач-кардиолог” [11] и профессиональном стандарте “Врач-пульмонолог” [12] в разделе “Необходимые умения” не прописано ультразвуковое исследование легких и плевры.

Напоминаем, что в нашей стране необходимые умения специалистов прописаны в профессиональных стандартах и не могут быть изменены словесными или письменными рекомендациями экспертов разного уровня. Не знаем про возможность документального изменения ситуации в особых условиях. Однако, чтобы не навредить больному, считаем, что к ультразвуковому исследованию легких могут быть допущены только те специалисты, которые имеют каждодневный опыт проведения стандартных ультразвуковых исследований.

Положение 2.

Исходя из официальных документов (профессиональные стандарты), ультразвуковое исследование легких могут проводить только врачи ультразвуковой диагностики (то есть врачи, имеющие сертификат специалиста по специальности “Ультразвуковая диагностика”).

3. Диагностика пневмонии при ультразвуковом исследовании в обычных условиях (вне режима повышенной готовности или чрезвычайной ситуации)

В Клинических рекомендациях “Внебольничная пневмония” (проект федеральных клинических рекомендаций) [13] в разделе 2.4. “Инструментальная диагностика” среди методов диагностики, которые рекомендованы **всем пациентам с подозрением на пневмонию**, ультразвукового исследова-

ния нет. Оно (а именно трансторакальное ультразвуковое исследование грудной полости) рекомендовано всем пациентам с пневмонией в случае подозрения на наличие парапневмонического экссудативного плеврита. При этом в Клинических рекомендациях отмечено, что “в последние годы появились данные о возможности использования ультразвукового исследования легких для выявления легочной консолидации (выполняется по специальному протоколу). Неинвазивность, быстрота выполнения, доступность, отсутствие необходимости в транспортировке больных позволяют рассматривать ультразвуковое исследование легких как перспективный “прикроватный” метод диагностики пневмонии, который особенно актуален у больных ОРВИ”. Компьютерная томография органов грудной полости согласно Клиническим рекомендациям не является обязательным методом исследования при внебольничной пневмонии и выполняется только при наличии определенных показаний [13].

В стандарте специализированной медицинской помощи при пневмонии *средней степени тяжести* среди медицинских мероприятий для диагностики заболевания, состояния, а также среди медицинских услуг для лечения заболевания, состояния и контроля за лечением ультразвукового исследования нет [14].

В стандарте специализированной медицинской помощи при пневмонии *тяжелой степени тяжести с осложнениями* среди медицинских мероприятий для диагностики заболевания, состояния ультразвукового исследования нет. Ультразвуковое исследование плевральной полости есть только в разделе “Медицинские услуги для лечения заболевания, состояния и контроля за лечением” [15].

Ситуация, описанная выше, предопределила отсутствие опыта ультразвуковой диагностики пневмоний у врачей ультразвуковой диагностики.

Положение 3.

Исходя из проекта Клинических рекомендаций и стандартов оказания специализированной медицинской помощи при пневмонии в обычных условиях ультразвуковое исследование легких для диагностики пневмонии не применяется.

4. Диагностика пневмонии при ультразвуковом исследовании в условиях COVID-19

4а. Оборудование и безопасность

Ультразвуковое исследование легких должно быть безопасным для врача и пациента. Основные принципы безопасности проведения ультразвукового исследования и обеззараживания ультразвукового оборудования в условиях COVID-19 изложены в WFUMB Position Statement: How to perform a safe ultrasound examination and clean equipment in the context of COVID-19. Документ переведен на русский язык и опубликован в официальном журнале РАСУДМ и на сайте РАСУДМ [16]. Заявление о позиции WFUMB: как безопасно проводить ультразвуковое исследование и обеззараживать ультразвуковое оборудование в условиях COVID-19 (перевод на русский язык) можно скачать по ссылке: <http://www.rasudm.org/files/WFUMB-Position-Statement-COVID.pdf>.

Документ не противоречит национальным и международным рекомендациям по общим мерам предосторожности и профилактики инфекций при ультразвуковом исследовании [17–22], а также специфическим рекомендациям для COVID-19 [23].

Вопросы безопасности ультразвукового исследования рассматриваются в недавно вышедших публикациях наших зарубежных коллег, которые уже имеют большой опыт работы с COVID-19. Так, в работе D. Vuonsenso et al. [24] описана процедура выполнения ультразвукового исследования с помощью беспроводного датчика и планшета с участием двух человек – врача и медицинской сестры. Датчик находится в руках врача, который проводит исследование и имеет непосредственный контакт с пациентом. Медицинская сестра держит в руках планшет и отвечает за замораживание изображений и сохранение (передачу) информации, то есть не имеет контакта с пациентом. Датчик и планшет имеют отдельные одноразовые стерильные покрытия, которые после проведения процедуры меняются на новые с соблюдением всех правил очистки и дезинфекции [24]. Однако необходимо отметить, что никаких ограничений для проведения ультразвуковых исследований на каких-либо ультразвуковых аппаратах нет. Главное условие – соблюдение всех

правил обеззараживания ультразвукового оборудования [16]. D. Buonsenso et al. отмечают, что они пожертвовали качеством изображения для минимизации риска контаминации прибора и последующего внутрибольничного распространения [24]. Возможно выделение одного или нескольких ультразвуковых аппаратов для работы с пациентами с подозрением или подтвержденным диагнозом “COVID-19” [16].

Для ультразвукового исследования легких у взрослых чаще используются конвексные и линейные датчики (последние из-за более высокого разрешения позволяют проводить четкую детализацию поверхностных отделов легких при субплевральной локализации процесса) [3]. Также возможно использование секторных фазированных датчиков. В педиатрии используются микроконвексные датчики.

Положение 4а.

Ультразвуковое исследование легких у пациентов с подозрением или подтвержденным диагнозом “COVID-19” можно проводить на любых ультразвуковых аппаратах с условием обязательного строгого соблюдения всех правил безопасности работы персонала и дезинфекции помещений и оборудования. Предпочтительно выделение одного или нескольких ультразвуковых аппаратов для работы с пациентами с подозрением или подтвержденным диагнозом “COVID-19”. В зависимости от контингента исследуемых и технического оснащения учреждения могут использоваться конвексные, линейные, секторные фазированные и микроконвексные датчики.

4б. Технология проведения ультразвукового исследования

Стандартизированная технология ультразвукового исследования легких при COVID-19 [По 4, с изменениями]

Протокол содержит четырнадцать (14) зон сканирования (три задние, две боковые и две передние – с каждой стороны). Во всех зонах сканирование должно проводиться вдоль межреберного промежутка для обеспечения максимального поля зрения. Для ускорения процесса исследования минимальный протокол предусматривает не перемещение датчика вдоль всего межреберья, а только его статичную установку

в выбранной зоне, ориентируясь на соответствующие вертикальные и горизонтальные анатомические линии. Для пациента, способного поддерживать сидячее положение или находиться в положении стоя, рекомендовано исследование по 14 зонам сканирования.

Зоны сканирования (рис. 1)

1. Правая задняя нижняя зона (по правой паравертебральной линии) – нижние отделы нижней доли правого легкого сзади с визуализацией нижнего края правого легкого с определением его подвижности (симптом занавеса) и исключением жидкости в заднем реберно-диафрагмальном плевральном синусе.

2. Правая задняя средняя зона (по правой паравертебральной линии на уровне линии по нижнему углу лопатки) (при возможности с отведением лопатки вперед и латерально для увеличения зоны осмотра – то есть руку пациента на противоположное плечо) – верхние отделы нижней доли или нижние отделы верхней доли правого легкого сзади.

3. Правая задняя верхняя зона (по правой паравертебральной линии на уровне линии по ости лопатки) (при возможности с отведением лопатки вперед и латерально для увеличения зоны осмотра – то есть руку пациента на противоположное плечо) – верхняя доля правого легкого сзади.

4. Левая задняя нижняя зона (по левой паравертебральной линии) – нижние отделы нижней доли левого легкого сзади с визуализацией нижнего края левого легкого с определением его подвижности (симптом занавеса) и исключением жидкости в заднем реберно-диафрагмальном плевральном синусе.

5. Левая задняя средняя зона (по левой паравертебральной линии на уровне линии по нижнему углу лопатки) (при возможности с отведением лопатки вперед и латерально для увеличения зоны осмотра – то есть руку пациента на противоположное плечо) – верхние отделы нижней доли или нижние отделы верхней доли левого легкого сзади.

6. Левая задняя верхняя зона (по левой паравертебральной линии на уровне линии по ости лопатки) (при возможности с отведением лопатки вперед и латерально для увеличения зоны осмотра – то есть руку

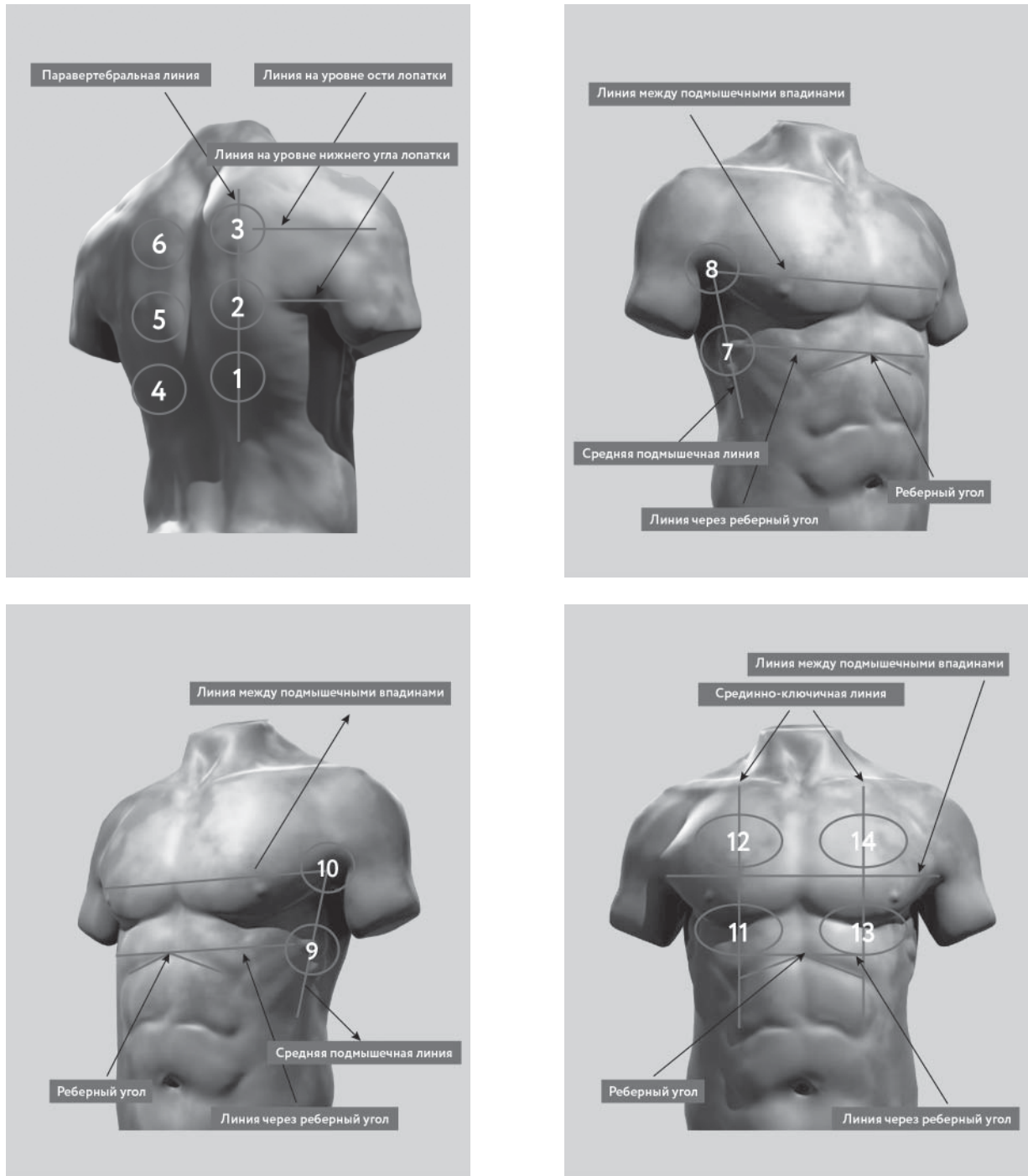


Рис. 1. Схема стандартизированной технологии ультразвукового исследования легких при COVID-19 [По 4, с изменениями].

пациента на противоположное плечо) – верхняя доля левого легкого сзади.

7. Правая средняя нижняя зона (по правой средней подмышечной линии на уровне линии через реберный угол) (при возможности с поднятой за голову рукой) – нижняя доля правого легкого сбоку.

8. Правая средняя верхняя зона (по правой средней подмышечной линии примерно на уровне линии между подмышечными впадинами) (при возможности с поднятой за голову рукой) – верхняя доля правого легкого сбоку.

9. Левая средняя нижняя зона (по левой средней подмышечной линии на уровне линии через реберный угол) (при возможности с поднятой за голову рукой) – нижняя доля левого легкого сбоку.

10. Левая средняя верхняя зона (по левой средней подмышечной линии примерно на уровне линии между подмышечными впадинами) (при возможности с поднятой за голову рукой) – верхняя доля левого легкого сбоку.

11. Правая передняя нижняя зона (по правой среднеключичной линии выше линии через реберный угол) (с опущенными вниз руками) – средняя доля правого легкого спереди.

12. Правая передняя верхняя зона (по правой среднеключичной линии выше линии между подмышечными впадинами) (с опущенными вниз руками) – верхняя доля правого легкого спереди.

13. Левая передняя нижняя зона (по левой среднеключичной линии выше линии через реберный угол) (с опущенными вниз руками) – язычковые сегменты верхней доли левого легкого спереди.

14. Левая передняя верхняя зона (по левой среднеключичной линии выше линии между подмышечными впадинами) (с опущенными вниз руками) – верхняя доля левого легкого спереди.

В случае выполнения исследования в условиях реанимации (например, у пациентов, находящихся на искусственной вентиляции легких) или у пациентов, которые не в состоянии находиться в положении сидя или стоя, исследование задних зон (1–6) может быть затруднено. В этих случаях врач должен осмотреть зоны 1–6 при повороте пациента на бок. Если пациент лежит только на спине и любой (даже незначи-

тельный) поворот его на бок невозможен, врач должен попытаться получить частичное представление о задних нижних зонах (которые в настоящее время считаются “зонами-мишенями” для COVID-19) путем установки датчика на уровне стандартных зон 7 и 9, но как можно дорзальнее. Затем врач должен продолжить ультразвуковое исследование легких с зоны 7 (7–14).

Для облегчения интерпретации данных и удобства динамического контроля предложена оценка ультразвуковых изменений в легких по градациям, при которой проводится оценка в каждой из 14 зон (см. с. 35).

Рекомендации по настройке ультразвукового аппарата [4]

1) Используйте режим единственной зоны фокуса (без мультифокусировки), устанавливая зону фокуса на линию плевры.

2) Механический индекс (MI) должен находиться на низком уровне (начните с 0,7 и уменьшите его еще больше, если это не ухудшает качество изображения). Высокий MI, длительно применяемый в процессе исследования, может привести к повреждению легкого [25].

3) Избегайте насколько возможно эффекта насыщения серой шкалы (пересвечивания экрана) – контролируйте общее усиление (Gain).

4) Избегайте использования косметических фильтров и специальных методов визуализации, таких как гармоническая визуализация, подавление спекл-шумов, цветовое доплеровское картирование, многолучевое сканирование и т.д.

5) Достигайте максимально возможной частоты кадров (например, путем отключения функции персистенса, отключения функции одномоментной фокусировки по нескольким точкам и т.д.).

6) Сохраняйте данные в формате DICOM. Если это невозможно, сохраняйте данные непосредственно в виде кинопетель.

Положение 4b.

В условиях быстрого распространения COVID-19 рекомендуется использование стандартизированной технологии ультразвукового исследования легких с использованием 14 зон сканирования.

4с. Ультразвуковая семиотика пневмонии

Ультразвуковые признаки пневмонии

Ультразвуковая семиотика пневмонии при COVID-19 представлена (1) в работах китайских, итальянских и бразильских коллег, опубликованных и принятых к печати в рецензируемых журналах, и (2) экспертном мнении ведущих специалистов по данной проблеме, представленных в рекомендациях профессиональных сообществ и вебинарах [3, 4, 24, 26–33]. Обращает на себя внимание невысокий уровень доказательной базы анализируемого материала, использование которой в обычное время в рекомендательных документах является невозможным.

Ультразвуковые признаки пневмонии при COVID-19 представлены ниже (рис. 2–10).

1. Неровность плевральной линии.
2. Утолщение плевральной линии.
3. Прерывистость плевральной линии.
4. Отсутствие плевральной линии по поверхности консолидации.
5. Появление В-линий в различных вариантах – единичные, множественные и сливающиеся (“белое легкое”).
6. Консолидации в различных вариантах – кортикальные локальные, кортикальные распространенные, сегментарные и долевые.
7. Воздушная эхобронхограмма, которая встречается в сегментарных и долевыми консолидациях.
8. Плевральный выпот.
9. Появление А-линий на стадии выздоровления.

Сводные данные по ультразвуковым признакам легочных изменений, встречающимся при COVID-19, представлены в таблице.

Далее даны определения используемых терминов, а также краткая анатомическая и физическая основа их возникновения.

Плевральная линия (см. рис. 2) – тонкая, четкая и ровная гиперэхогенная линия, подвижная при дыхании и расположенная вплотную к внутренней границе межреберных мышц. Плевральная линия возникает при отражении ультразвука на границе с воздухом в субплевральных альвеолах и является ультразвуковым изображением поверхности воздушного легкого. Хотя линия называется плевральной, следует знать, что эхосигнал от тонкой висце-

ральной плевры, плотно прилежащей к поверхности воздушного легкого, значительно ниже по мощности, чем тотальное отражение ультразвука от воздуха, и не определяется на его фоне. При сканировании параллельно межреберью плевральная линия видна на всем протяжении, а при сканировании перпендикулярно ему перекрывается акустическими тенями от костной части выше и ниже расположенных ребер. При использовании низкочастотных конвексных датчиков париетальная и висцеральная плевра и щелевидная плевральная полость между ними не дифференцируются. Визуализация воздушной легочной ткани на глубину невозможна, так как ультразвук диагностических частот распространяется в воздухе на незначительное расстояние [34].

А-линии (см. рис. 2) имеют вид тонких параллельных горизонтальных полос, расположенных позади плевральной линии на равном расстоянии одна от другой и убывающих по интенсивности с увеличением расстояния от датчика. В физическом смысле они представляют собой реверберации типа повторного эха, которые возникают из-за повторного переотражения ультразвуковой волны между поверхностями датчика и воздушного легкого и являются важным признаком нормального состояния субплевральных отделов легкого и висцеральной плевры [34].

В-линии (см. рис. 3–5) отходят непосредственно от плевральной линии в виде вертикально расположенных узких или широ-

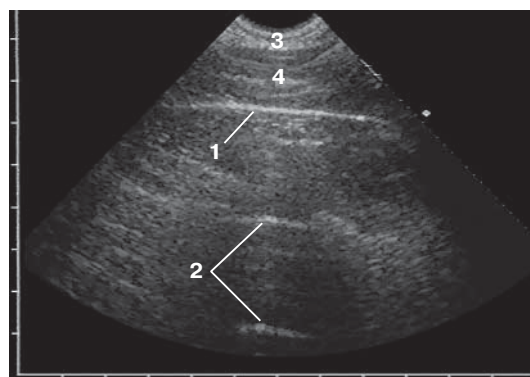


Рис. 2. Возможная ультразвуковая картина при градации 0 – отсутствие патологических изменений. Определяются тонкая ровная плевральная линия (1) и А-линии (2). 3 – слой подкожно-жировой клетчатки, 4 – мышечный слой. (Пациент без COVID-19.)

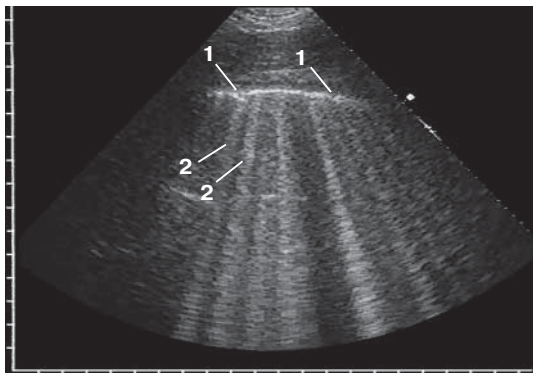


Рис. 3. Возможная ультразвуковая картина при градации 1a – умеренные интерстициальные изменения. Определяются неровная прерывистая плевральная линия и множественные В-линии. 1 – прерывистость плевральной линии, обусловленная микроконсолидацией (точечные гипозоногенные включения в плевральной линии); 2 – В-линии. (Пациент без COVID-19.)

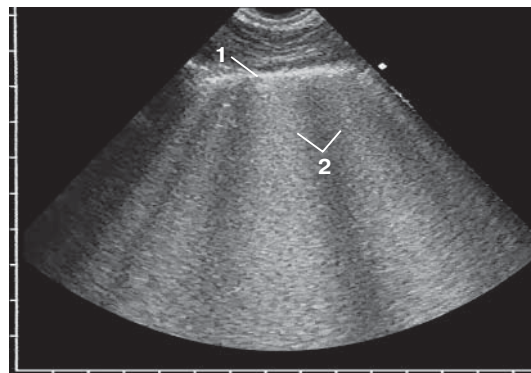


Рис. 4. Возможная ультразвуковая картина при градации 1б – выраженные интерстициальные изменения. Определяются значительно утолщенная неровная плевральная линия (1), широкие сливающиеся В-линии (2) – “белое легкое”. (Пациент без COVID-19.)

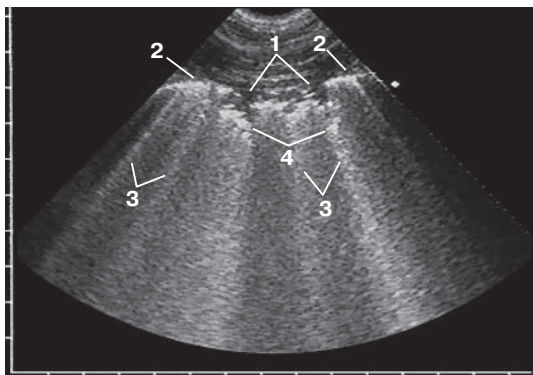


Рис. 5. Возможная ультразвуковая картина при градации 2a – локальная кортикальная консолидация. Определяются локальная кортикальная консолидация с отсутствием плевральной линии по поверхности (1), утолщенная неровная плевральная линия вне зоны консолидации (2), В-линии позади плевральной линии и зоны локальной консолидации (3), неровные местами нечеткие границы с глубже лежащей легочной тканью (4). (Пациент без COVID-19.)

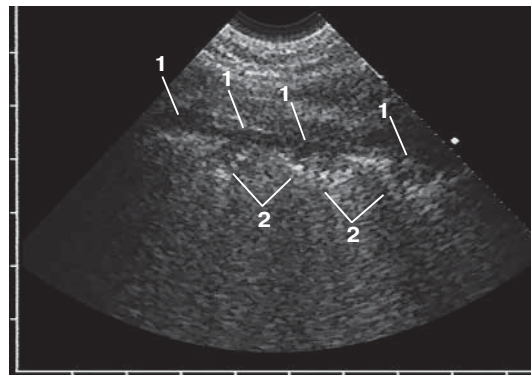


Рис. 6. Возможная ультразвуковая картина при градации 2б – распространенная кортикальная консолидация. Определяются протяженная вдоль поверхности легкого распространенная кортикальная консолидация (1) с неровными местами нечеткими границами с глубже лежащей воздушной легочной тканью (2). Плевральная линия по поверхности распространенной консолидации не визуализируется. (Пациент без COVID-19.)

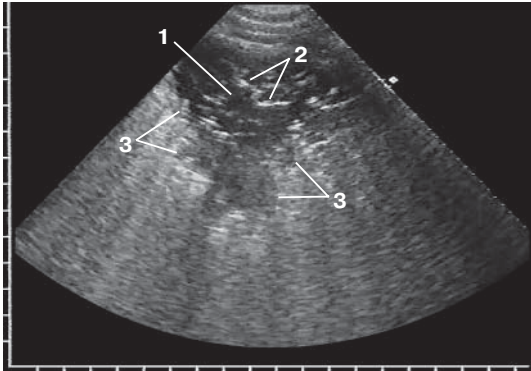


Рис. 7. Возможная ультразвуковая картина при градации 3а – сегментарная консолидация. Определяется приближающаяся к треугольной форме сегментарная консолидация (1) с воздушной эхобронхограммой (2). Плевральная линия по поверхности сегментарной консолидации не визуализируется. Неровные местами нечеткие границы с глубже лежащей легочной тканью (3). (Пациент без COVID-19.)

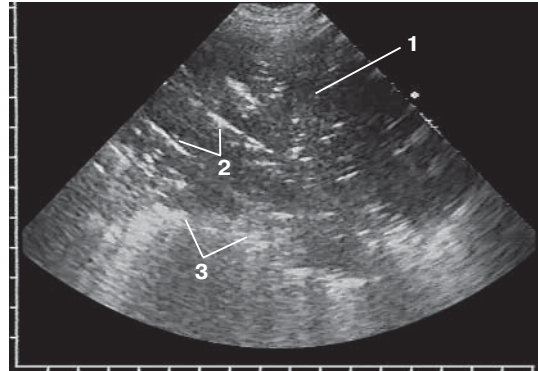


Рис. 8. Возможная ультразвуковая картина при градации 3б – долиевая консолидация. Определяется обширная долиевая консолидация (1) с воздушной эхобронхограммой (2). Плевральная линия по поверхности сегментарной консолидации не визуализируется. Неровные местами нечеткие границы с глубже лежащей легочной тканью (3). (Пациент без COVID-19.)

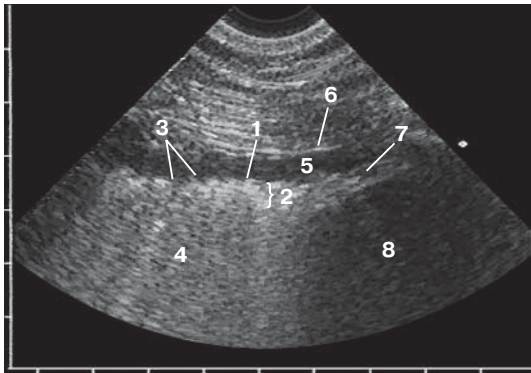


Рис. 9. Ультразвуковые признаки пневмонии: неровность плевральной линии (1), утолщение плевральной линии (2), прерывистость плевральной линии (3), сливающиеся в сплошную зону В-линии (4), а также небольшой анэхогенный паракостальный плевральный выпот (5). 6 – париетальная плевра, 7 – диафрагма, 8 – печень. (Пациент без COVID-19.)

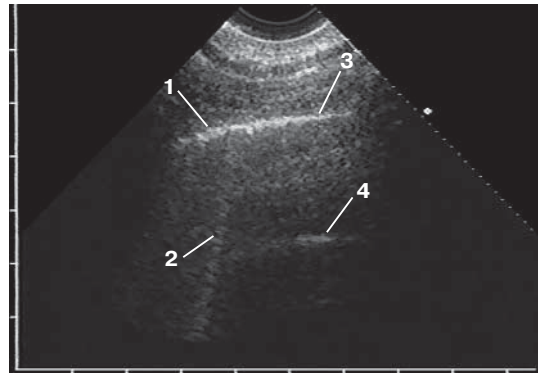


Рис. 10. Появление А-линий на стадии выздоровления: участок умеренно утолщенной и неровной плевральной линии (1) с единичной В-линией (2) сменяется тонкой плевральной линией (3) с появлением позади нее А-линий (4). (Пациент без COVID-19.)

Таблица. Ультразвуковые признаки легочных изменений, встречающиеся при COVID-19 [3, 4, 24, 28, 30–33]

Авторы, год	Количество больных	Количество используемых зон сканирования	Ультразвуковые признаки					Плевральный выпот
			Появление В-линий в различных вариантах	Неровность, прерывистость плевральной линии	Утолщение плевральной линии	Консолидации в различных вариантах	Воздушная экобронхограмма	
Научные статьи								
Y. Huang et al., 2020 [28]	20	12	да	да	да	да	да	да
Q. Y. Peng et al., 2020 [31]	20	12	да	да	да	да	да	редко
D. Buonsenso et al., 2020 [24]	1	12	да	да	нет	да	нет	нет
G. Soldati et al., 2020 [4]	30	14	да	да	нет	да	да	нет
Экспертное мнение								
G. Volpicelli et al., 2020 [32]	–	12	да	да	некорректно измерять толщину	да	при присоединении бактериальной инфекции	редко
R. Zhu et al., 2020 [33]	–	12	да	да	да	да	да	да
G. Soldati et al., 2020 [3]	–	16	да	да	нет	да	да	редко
Focused Ultrasound in Intensive Care (FUSIC), 2020 [30]	–	6	да	да	да	да	нет	да

Примечание: обращает на себя внимание невысокий уровень доказательной базы анализируемого материала.

ких гиперэхогенных полос, которые, постепенно расширяясь, распространяются до конца изображения без затухания и при дыхании смещаются синхронно с плевральной линией. В физическом смысле они представляют собой реверберации типа хвоста кометы, которые возникают вследствие многократных ревербераций на уровне субплевральных альвеол [34]. В норме допустима визуализация менее 3 В-линий в одном межреберье, 3 и более В-линии в одном межреберье являются признаком патологических изменений в интерстициальной ткани легкого [35, 36].

Консолидация (см. рис. 5–8) является обобщающим термином, под которым понимается тех или иных размеров зона безвоздушной легочной ткани независимо от причины ее возникновения, в том числе вследствие воспалительной экссудации при пневмонии [34].

Воздушная эхобронхограмма (см. рис. 7, 8) в гипоэхогенной консолидации имеет вид линейных гиперэхогенных сигналов различной протяженности, радиально расходящихся к периферии и ветвящихся под острым углом, или последовательно расположенных цепочек коротких гиперэхогенных сигналов, перемежающихся с короткими гипоэхогенными участками. Они возникают при отражении ультразвуковых волн от воздуха в просвете бронхов, сохранивших воздушность полностью или частично, когда наряду с воздухом в них присутствуют мелкие скопления воспалительного экссудата [34].

Следует помнить, что В-линии не являются специфичным ультразвуковым признаком пневмонии при COVID-19. В-линии наблюдаются при различных заболеваниях и патологических состояниях, протекающих с интерстициальными изменениями в легких. У взрослых можно выделить 5 основных причин появления интерстициальных изменений:

- интерстициальная пневмония, в том числе при COVID-19;
- кардиогенный интерстициальный отек легкого;
- острый респираторный дистресс-синдром;
- интерстициальный фиброз легкого;
- интерстициальный отек при гиповентиляции легкого [34, 37].

При ультразвуковом исследовании легких для определения причины интерстициальных изменений необходимо обязательно учитывать клинику-анамнестические данные пациента, для дальнейшей точной диагностики требуется компьютерная томография груди [34, 37]. В условиях быстрого распространения COVID-19 при наличии лабораторного подтверждения диагноза по умолчанию на первое место выходит подозрение на специфическую пневмонию, что и должен указывать врач ультразвуковой диагностики, несмотря на вероятность ложно-положительного результата.

Следует помнить, что ультразвуковая картина консолидации легочной ткани может возникать вследствие следующих основных причин:

- воспалительная экссудация при пневмонии;
- обтурационный ателектаз доли при полной обтурации долевого бронха опухолью;
- компрессионный ателектаз при сдавлении массивным плевральным выпотом;
- функциональный ателектаз при невозможности полноценных дыхательных движений;
- инфаркт легкого при тромбоэмболии мелких ветвей легочной артерии;
- очаговый субплевральный фиброз [38, 39].

Повторимся, что в условиях быстрого распространения COVID-19 при наличии лабораторного подтверждения диагноза по умолчанию на первое место выходит подозрение на специфическую пневмонию, что и должен указывать врач ультразвуковой диагностики, несмотря на вероятность ложно-положительного результата.

Градации ультразвуковых изменений в легких [По 4, с изменениями]

Для облегчения интерпретации данных и удобства динамического контроля предложена оценка ультразвуковых изменений в легких по градациям. Оценка по градациям проводится в каждой из 14 зон (см. с. 28).

0 – отсутствие патологических изменений (см. рис. 2). Определяется тонкая четкая ровная плевральная линия с несколькими А-линиями и без В-линий или с В-линиями в количестве менее 3 в одном межреберье.

1а – умеренные интерстициальные изменения (см. рис. 3). Определяются незначительно утолщенная неровная плевральная линия, в отдельных местах прерывистая за счет микроконсолидаций в виде точечных гипоехогенных включений, и множественные В-линии.

1б – выраженные интерстициальные изменения (см. рис. 4). Определяются значительно утолщенная неровная прерывистая плевральная линия и широкие сливающиеся В-линии – “белое легкое”.

2а – локальная кортикальная консолидация (см. рис. 5). Определяется локальная кортикальная консолидация в виде гипоехогенного участка небольшого размера с однородной или неоднородной за счет отдельных мелких гиперэхогенных включений структурой, отсутствием плевральной линии по поверхности и неровными местами нечеткими границами с глубже лежащей легочной тканью.

2б – распространенная кортикальная консолидация (см. рис. 6). Определяется протяженная вдоль поверхности легкого распространенная кортикальная консолидация с неоднородной структурой за счет множественных мелких гиперэхогенных включений, отсутствием плевральной линии по поверхности и неровными местами нечеткими границами с глубже лежащей воздушной легочной тканью.

3а – сегментарная консолидация (см. рис. 7). Определяется сегментарная консолидация в виде гипоехогенной зоны, по форме приближающаяся к треугольной, с неоднородной структурой за счет линейных гиперэхогенных сигналов воздушной эхобронхограммы, отсутствием плевральной линии по поверхности и неровными местами нечеткими границами с глубже лежащей воздушной легочной тканью.

3б – долевая консолидация (см. рис. 8). Определяется долевая консолидация в виде обширной гипоехогенной зоны с неоднородной структурой за счет линейных гиперэхогенных сигналов воздушной эхобронхограммы, отсутствием плевральной линии по поверхности и неровными местами нечеткими границами с глубже лежащей воздушной легочной тканью.

При сомнениях в оценке градаций целесообразно выбирать более высокую градацию.

Плевральный выпот может определяться в виде анэхогенного пространства между париетальной и висцеральной плеврой, имеет различные размеры и форму в зависимости от объема и распределения жидкости в плевральной полости. В малых количествах выпот сначала скапливается в заднем реберно-диафрагмальном синусе плевры, по мере увеличения объема распространяется в плевральной полости базально (между диафрагмой и нижней поверхностью легкого) и паракостально [39].

Протокол ультразвукового исследования

Протоколы ультразвукового исследования при диагностике и динамическом наблюдении за состоянием легких при COVID-19 с вариантами заключений, в которых используются стандартизированная технология и градации, представлены в Приложении 1 и 2.

Положение 4с.

В условиях быстрого распространения COVID-19 для облегчения интерпретации данных и удобства динамического контроля рекомендуется оценка ультразвуковых изменений в легких по градациям.

5. Место ультразвуковой диагностики в алгоритме обследования и динамического наблюдения пациентов с COVID-19

В данный момент идет накопление данных об ультразвуковом исследовании легких в диагностике пневмонии и динамическом наблюдении за состоянием легких у пациентов с COVID-19. Ряд авторов и экспертов из Италии, Китая и Бразилии рекомендуют использовать ультразвуковое исследование легких в условиях пандемии COVID-19 [3, 4, 24, 26–33]. Они выделяют несколько целей ультразвукового исследования легких в условиях пандемии COVID-19. Однако необходимо еще раз отметить невысокий уровень доказательной базы анализируемого материала.

Во-первых, авторы и эксперты отмечают важную роль ультразвуковой диагностики в сортировке пациентов в ситуациях, когда невозможно выполнить компьютерную томографию груди всем поступающим с подо-

зрением на наличие пневмонии. В условиях пандемии поток пациентов в медицинское учреждение увеличивается в несколько раз. В связи с этим, по данным некоторых авторов и экспертов, с помощью ультразвукового исследования легких можно разделить пациентов на две условные группы:

1) пациенты с ультразвуковыми признаками пневмонии, которым необходимо выполнить компьютерную томографию груди;

2) пациенты без ультразвуковых признаков пневмонии, которые не нуждаются в выполнении компьютерной томографии, дальнейшая тактика ведения которых, в том числе изоляция и лечение на дому, определяется лечащим врачом [3, 32].

Однако нужно отметить, что (1) в условиях неостребованности ультразвукового исследования легких для диагностики пневмонии в обычное время [13–15], (2) неспецифичности ультразвуковых изменений при пневмонии и (3) невозможности диагностики очагов, расположенных несубплеврально (таких как центрально расположенные зоны консолидации), при сортировке пациентов можно получить большое количество ложно-положительных и ложно-отрицательных результатов.

Во-вторых, по данным авторов и экспертов, различные ультразвуковые признаки легочных поражений можно применять для определения степени тяжести заболевания – увеличение количества вовлеченных участков, увеличение количества В-линий вплоть до их слияния (“белое легкое”), появление консолидаций, наличие плеврального выпота могут свидетельствовать о тяжелой стадии или ухудшении процесса протекания заболевания [3, 26, 30, 32].

В-третьих, по данным авторов и экспертов, мониторинг состояния больного. В условиях реанимации и интенсивной терапии ультразвуковое исследование легких можно проводить ежедневно, что может помочь в определении тактики лечения пациентов. Ухудшение ультразвуковой картины легких может стать рекомендацией для перевода пациентов, находящихся на искусственной вентиляции легких, в prone-позицию. Положительная динамика при ультразвуковом исследовании легких (снижение количества В-линий, отсутствие признаков консолидации, появление А-линий и т.д.) может помочь в своевременном пре-

кращении искусственной вентиляции легких [3, 26, 27, 30, 32].

Кроме того, несомненными плюсами ультразвуковой диагностики являются [3, 4, 27, 28]:

– возможность выполнения у постели больного;

– возможность выполнения в условиях реанимации и интенсивной терапии;

– отсутствие дополнительных перемещений инфицированных пациентов по больнице;

– отсутствие лучевой нагрузки, что особенно важно при мониторинговании состояния легких;

– возможность применения при беременности, в том числе и для мониторингования состояния легких;

– относительная простота дезинфекции датчиков и ультразвуковых приборов, особенно портативных.

Необходимо отметить, что данные рекомендации не имеют существенной доказательной базы ввиду новизны заболевания и продолжающегося сбора и обработки информации, поэтому могут измениться после тщательно проведенного анализа. На основании опубликованных в рецензируемом журнале Рекомендаций КНР по диагностике и лечению COVID-19 2020 г. [2] компьютерная томография в диагностике пневмонии имеет самый высокий уровень убедительности рекомендаций. Компьютерная томография также рекомендуется для стадирования процесса (5 стадий) [2]. Однако необходимо обязательное соотнесение данных компьютерной томографии и клинико-лабораторных результатов [40].

Повторимся, что согласно временным методическим рекомендациям Министерства здравоохранения Российской Федерации “Профилактика, диагностика и лечение новой коронавирусной инфекции (COVID-19)” [1] основным методом диагностики пневмонии при коронавирусной инфекции является компьютерная томография. При отсутствии возможности выполнения компьютерной томографии рекомендована обзорная рентгенография органов грудной клетки в передней прямой и боковой проекциях (при неизвестной локализации воспалительного процесса целесообразно выполнять снимок в правой боковой проекции) [1]. Ультразвуковое исследова-

ние легких в диагностическом алгоритме отсутствует [1], как и в опубликованных в рецензируемом журнале Рекомендациях КНР по диагностике и лечению COVID-19 2020 г. [2]. Однако на настоящий момент необходимо рассматривать все сценарии развития COVID-19 в нашей стране. При увеличении потока больных и в тех местах, где компьютерная томография недоступна, возможно, появится необходимость использования ультразвукового исследования легких. Чтобы не навредить больному, ее должны проводить врачи ультразвуковой диагностики, которые подготовлены как минимум на теоретическом уровне. В нашей стране в обычное время ультразвуковое исследование легких проводят в единичных центрах, оно не востребовано клиницистами в диагностике пневмонии [13–15] и других процессов. Поэтому сообщество оказалось неподготовленным, несмотря на наличие существующих монографий, методических разработок, публикаций, секций (заседаний) на очных образовательных мероприятиях, посвященных этой проблеме. В обычное время при повсеместной распространенности компьютерных томографов эта ситуация совершенно оправдана. Но в условиях пандемии COVID-19 врачам ультразвуковой диагностики необходимо хотя бы временно пересмотреть этот подход, помня об одном из главных врачебных постулатов – не навреди больному.

Положение 5.

1) С помощью ультразвукового исследования легких нельзя поставить диагноз “COVID-19”, требуется обязательное лабораторное подтверждение.

2) С помощью ультразвукового исследования легких нельзя исключить диагноз “COVID-19”, требуется обязательное лабораторное подтверждение.

3) Результаты ультразвукового исследования легких должны сопоставляться с клинико-лабораторной картиной и данными компьютерной томографии. Самостоятельного значения при COVID-19 они не имеют.

4) Ультразвуковое исследование легких не может заменить компьютерную томографию груди в диагностике пневмонии и в мониторинговании пациентов с пневмонией, но при увеличении потока пациентов может быть включено в рациональный алгоритм диагностики и (или) динамического наблюдения с условием достаточной подготовки специалистов как минимум на теоретическом уровне.

5) Рекомендуется всем врачам ультразвуковой диагностики, которые могут быть направлены на работу с пациентами с подозрением или подтвержденным диагнозом “COVID-19”, при возможности проводить ультразвуковое исследование легких для наработки навыков. Особенно это касается динамического наблюдения за пациентами с пневмонией для оценки положительной или отрицательной динамики ее течения.

6) Необходимо обязательное соблюдение всех правил безопасности работы персонала и дезинфекции помещений и оборудования независимо от того, по какой причине проводится ультразвуковое исследование пациентам с подозрением или подтвержденным диагнозом “COVID-19”.

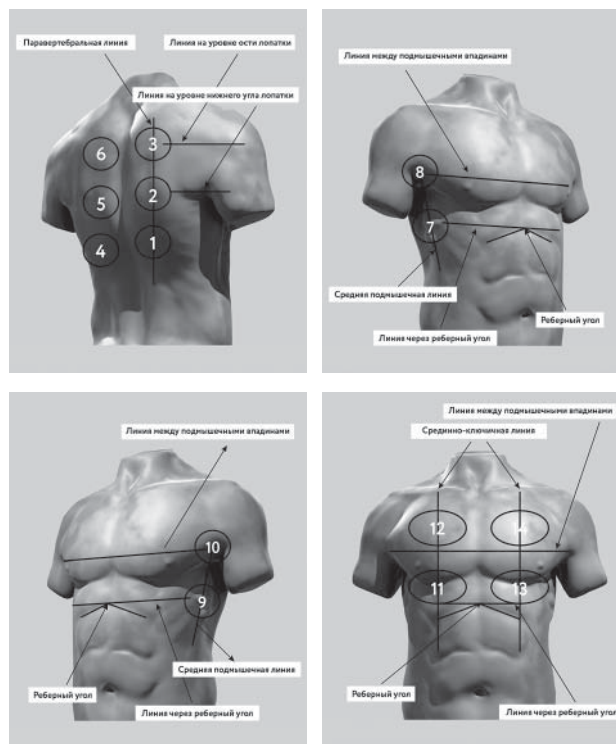
7) Рекомендации будут пересматриваться по мере поступления новых научных данных.

Протокол ультразвукового исследования легких в условиях COVID-19

Стандартная титульная часть.

Зоны сканирования	Градации*
1	
2	
3	
4	
5	
6	
7	
7доп**	
8	
9	
9доп**	
10	
11	
12	
13	
14	

Зоны сканирования [По 4, с изменениями]



* В случае затруднения визуализации в какой-либо зоне сканирования по различным причинам (например, подкожная эмфизема, пневмоторакс, невозможность повернуть лежащего пациента на бок для визуализации задних отделов и др.) в столбце "Градации" ставится знак «X».

** В случае невозможности повернуть пациента на бок необходимо попытаться получить частичное представление о задних нижних зонах (которые в настоящее время считаются "зонами-мишенями" для COVID-19) путем установки датчика на уровне стандартных зон 7 и 9, но как можно дорзальнее. Для этого вводятся дополнительные зоны 7доп и 9доп. В случае хорошей визуализации не используются.

Градации ультразвуковых изменений в легких:

- X – невозможность визуализации;
- 0 – отсутствие патологических изменений;
- 1а – умеренные интерстициальные изменения;
- 1б – выраженные интерстициальные изменения;
- 2а – локальная кортикальная консолидация;
- 2б – распространенная кортикальная консолидация;
- 3а – сегментарная консолидация;
- 3б – долевая консолидация.

Заключение необходимо формировать по зонам.

Примеры ультразвуковых заключений в конце Протокола

Ультразвуковая картина легких без изменений – по всем зонам правого и левого легкого определяется градация 0. Необходимо сопоставление с клинико-лабораторной картиной.

Ультразвуковая картина левого легкого соответствует выраженным интерстициальным изменениям – в зонах 4 и 5 градация 1б. Остальные зоны правого и левого легкого без ультразвуковых изменений. Необходимо сопоставление с клинико-лабораторной картиной.

Ультразвуковые признаки распространенной кортикальной консолидации справа – в зоне 1 градация 2б. В остальных зонах правого и левого легкого определяются выраженные интерстициальные изменения – градация 1б. Необходимо сопоставление с клинико-лабораторной картиной.

Ультразвуковые признаки сегментарной консолидации (с воздушной эхобронхограммой) слева – в зоне 4 градация 3а; локальной кортикальной консолидации справа – в зоне 1 градация 2а. В остальных зонах правого и левого легкого определяются выраженные интерстициальные изменения – градация 1б. Слева определяется небольшой плевральный выпот. Необходимо сопоставление с клинико-лабораторной картиной.

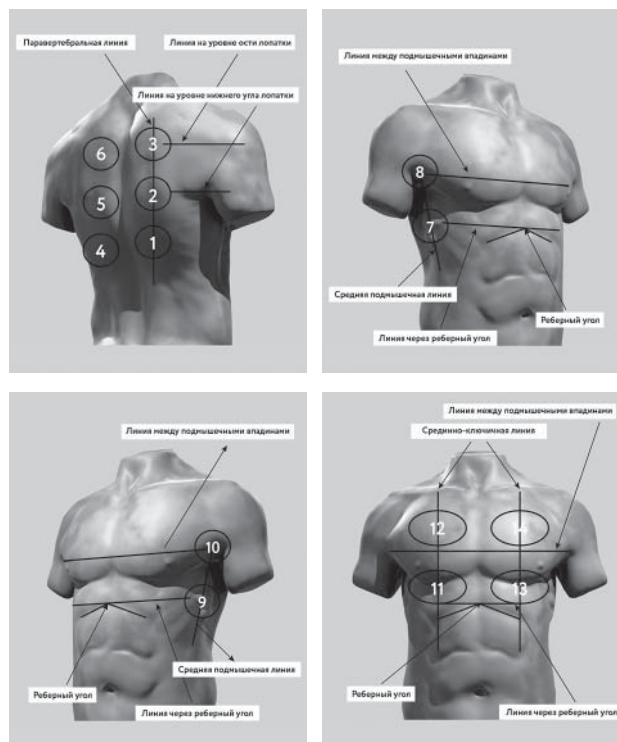
Приложение 2

Лист ультразвукового динамического наблюдения легких в условиях COVID-19

Стандартная титульная часть.

Зоны сканирования	Даты и градации*				
1					
2					
3					
4					
5					
6					
7					
7доп**					
8					
9					
9доп**					
10					
11					
12					
13					
14					

Зоны сканирования [По 4, с изменениями]



* В случае затруднения визуализации в какой-либо зоне сканирования по различным причинам (например, подкожная эмфизема, пневмоторакс, невозможность повернуть лежащего пациента на бок для визуализации задних отделов и др.) в столбце "Градации" ставится знак «X».

** В случае невозможности повернуть пациента на бок необходимо попытаться получить частичное представление о задних нижних зонах (которые в настоящее время считаются "зонами-мишенями" для COVID-19) путем установки датчика на уровне стандартных зон 7 и 9, но как можно дорзальнее. Для этого вводятся дополнительные зоны 7доп и 9доп. В случае хорошей визуализации не используются.

Градации ультразвуковых изменений в легких:

- X – невозможность визуализации;
- 0 – отсутствие патологических изменений;
- 1а – умеренные интерстициальные изменения;
- 1б – выраженные интерстициальные изменения;
- 2а – локальная кортикальная консолидация;
- 2б – распространенная кортикальная консолидация;
- 3а – сегментарная консолидация;
- 3б – долевая консолидация.

При проведении повторных ультразвуковых исследований необходимо формировать заключение по зонам с указанием динамики ультразвуковых изменений.

СПИСОК ЛИТЕРАТУРЫ

1. Временные методические рекомендации “Профилактика, диагностика и лечение новой коронавирусной инфекции (COVID-19)”. Версия № 4 от 27.03.2020. Режим доступа: // <http://www.consultant.ru/cons/cgi/online.cgi?req=doc&base=LAW&n=348727&fld=134&dst=100001,0&rnd=0.07612139410931884#024174583677047673>, свободный. Загл. с экрана. 31.03.2020.
2. Jin Y.H., Cai L., Cheng Z.S. et al. A rapid advice guideline for the diagnosis and treatment of 2019 novel coronavirus (2019-nCoV) infected pneumonia (standard version) // *Mil. Med. Res.* 2020. V. 7. No. 1. P. 4. Doi: 10.1186/s40779-020-0233-6.
3. Soldati G., Smargiassi A., Inchingolo R. et al. Is there a role for lung ultrasound during the COVID-19 pandemic? [published online ahead of print, 2020 Mar 20] // *J. Ultrasound Med.* 2020. 10.1002/jum.15284. Doi: 10.1002/jum.15284.
4. Soldati G., Smargiassi A., Inchingolo R. et al. Proposal for international standardization of the use of lung ultrasound for COVID-19 patients; a simple, quantitative, reproducible method [published online ahead of print, 2020 Mar 30] // *J. Ultrasound Med.* 2020; 10.1002/jum.15285. Doi: 10.1002/jum.15285.
5. Приказ Министерства здравоохранения РФ от 13 октября 2017 г. № 804н “Об утверждении номенклатуры медицинских услуг” (с изменениями и дополнениями от 16 апреля 2019 г.). Режим доступа: // <https://base.garant.ru/71805302/>, свободный. Загл. с экрана. 31.03.2020.
6. Федеральный справочник инструментальных диагностических исследований. Режим доступа: // <https://nsi.rosminzdrav.ru/#!/refbook/1.2.643.5.1.13.13.11.1471>, свободный. Загл. с экрана. 31.03.2020.
7. Приказ Министерства труда и социальной защиты РФ от 19 марта 2019 г. № 161н “Об утверждении профессионального стандарта “Врач ультразвуковой диагностики”. Режим доступа: // <https://base.garant.ru/72222514/>, свободный. Загл. с экрана. 31.03.2020.
8. Приказ Министерства труда и социальной защиты РФ от 11 марта 2019 г. № 138н “Об утверждении профессионального стандарта “Врач функциональной диагностики”. Режим доступа: <https://base.garant.ru/72215854/>, свободный. Загл. с экрана. 31.03.2020.
9. Приказ Минтруда России от 27.08.2018 № 554н “Об утверждении профессионального стандарта “Врач – анестезиолог-реаниматолог”. Режим доступа: // <https://base.garant.ru/72049970/>, свободный. Загл. с экрана. 31.03.2020.
10. Приказ Министерства труда и социальной защиты РФ от 14 марта 2018 г. № 133н “Об утверждении профессионального стандарта “Врач скорой медицинской помощи”. Режим доступа: // <https://base.garant.ru/71917494/>, свободный. Загл. с экрана. 31.03.2020.
11. Приказ Министерства труда и социальной защиты РФ от 14 марта 2018 г. № 140н “Об утверждении профессионального стандарта “Врач-кардиолог”. Режим доступа: // <https://base.garant.ru/71917494/>, свободный. Загл. с экрана. 31.03.2020.
12. Приказ Министерства труда и социальной защиты РФ от 19 марта 2019 г. № 154н “Об утверждении профессионального стандарта “Врач-пульмонолог”. Режим доступа: // <https://base.garant.ru/72221500/>, свободный. Загл. с экрана. 31.03.2020.
13. Клинические рекомендации “Внебольничная пневмония” (проект федеральных клинических рекомендаций). 2018. Режим доступа: // <http://spulmo.ru/obrazovatelnye-resursy/federalnye-klinicheskie-rekomendatsii/>, свободный. Загл. с экрана. 31.03.2020.
14. Приказ Министерства здравоохранения РФ от 29 декабря 2012 г. № 1658н “Об утверждении стандарта специализированной медицинской помощи при пневмонии средней степени тяжести”. Режим доступа: // <https://base.garant.ru/70321000/>, свободный. Загл. с экрана. 31.03.2020.
15. Приказ Министерства здравоохранения РФ от 9 ноября 2012 г. № 741н “Об утверждении стандарта специализированной медицинской помощи при пневмонии тяжелой степени тяжести с осложнениями”. Режим доступа: // <https://base.garant.ru/70302382/>, свободный. Загл. с экрана. 31.03.2020.
16. Abramowicz J.S., Basseal J. Заявление о позиции WFUMB: как безопасно проводить ультразвуковое исследование и обеззараживать ультразвуковое оборудование в условиях COVID-19 // Ультразвуковая и функциональная диагностика. 2020. № 1. С. 12–23. Doi: 10.24835/1607-0771-2020-1-12-23. Опубликовано до печати. Режим доступа: // <http://www.rasudm.org/files/WFUMB-Position-Statement-COVID.pdf>, свободный. Загл. с экрана. 31.03.2020.
17. Muller T., Martiny H., Merz E. et al. DEGUM Recommendations on Infection Prevention in Ultrasound and Endoscopic Ultrasound // *Ultraschall Med.* 2018. V. 39. No. 3. P. 284–303. Doi: 10.1055/s-0044-102006.
18. American College of Emergency Physicians Guideline for Ultrasound Transducer Cleaning and Disinfection. 2018. Режим доступа: // <https://www.acep.org/globalassets/new-pdfs/policy-statements/guideline-for-ultrasound-transducer-cleaning-and-disinfection.pdf>, свободный. Загл. с экрана. 31.03.2020.
19. Nyhsen C.M., Humphreys H., Koerner R.J. Infection prevention and control in ultrasound – best practice recommendations from the European Society of Radiology Ultrasound Working Group // *Insights Imaging.* 2017. V. 8. No. 6. P. 523–535. Doi: 10.1007/s13244-017-0580-3.
20. AIUM. Guidelines for Cleaning and Preparing External- and Internal-Use Ultrasound Transducers Between Patients, Safe Handling, and Use of Ultrasound Coupling Gel. 2017. Режим доступа: // https://www.aium.org/accreditation/Guidelines_Cleaning_Preparing.pdf, свободный. Загл. с экрана. 31.03.2020.

21. Abramowicz J.S., Evans D.H., Fowlkes J.B., Marsal K., terHaar G.; WFUMB Safety Committee. Guidelines for Cleaning Transvaginal Ultrasound Transducers Between Patients // *Ultrasound Med. Biol.* 2017. V. 43. No. 5. P. 1076–1079. Doi: 10.1016/j.ultrasmedbio.2017.01.002.
22. Basseal J., Westerway S., Juraja M. et al. Guidelines for reprocessing ultrasound transducers // *Australas J. Ultrasound Med.* V. 20. P. 30–40.
23. Poon L.C., Abramowicz J.S., Dall'Asta A. et al. ISUOG Safety Committee Position Statement: safe performance of obstetric and gynecological scans and equipment cleaning in the context of COVID-19 [published online ahead of print, 2020 Mar 23] // *Ultrasound Obstet. Gynecol.* 2020. 10.1002/uog.22027. Doi: 10.1002/uog.22027.
24. Buonsenso D., Piano A., Raffaelli F. et al. Point-of-Care Lung Ultrasound findings in novel coronavirus disease-19 pneumonia: a case report and potential applications during COVID-19 outbreak // *Eur. Rev. Med. Pharmacol. Sci.* 2020. V. 24. No. 5. P. 2776–2780. Doi: 10.26355/eurrev_202003_20549.
25. Miller D.L., Dong Z., Dou C., Raghavendran K. Pulmonary Capillary Hemorrhage Induced by Different Imaging Modes of Diagnostic Ultrasound // *Ultrasound Med. Biol.* 2018. V. 44. No. 5. P. 1012–1021. Doi: 10.1016/j.ultrasmedbio.2017.11.006.
26. Pereira E. Jr., Bethlem M., Vieira A. et al. Lung ultrasound in COVID-19 pandemic. Should be used for diagnosis and monitoring from now on? 2020. Режим доступа: // http://winfocus.org/wp-content/uploads/2020/03/WINFOCUS_Covid19_Brazil-English-1.pdf, свободный. Загл. с экрана. 31.03.2020.
27. Buonsenso D., Pata D., Chiaretti A. COVID-19 outbreak: less stethoscope, more ultrasound [published online ahead of print, 2020 Mar 20] // *Lancet Respir. Med.* 2020. Doi: 10.1016/S2213-2600(20)30120-X.
28. Huang Y., Wang S., Liu Y. et al. A preliminary study on the ultrasonic manifestations of peripulmonary lesions of non-critical novel coronavirus pneumonia (COVID-19). 2020. Режим доступа: // https://papers.ssrn.com/sol3/papers.cfm?abstract_id=3544750, свободный. Загл. с экрана. 31.03.2020.
29. Poggiali E., Dacrema A., Bastoni D. et al. Can Lung US Help Critical Care Clinicians in the Early Diagnosis of Novel Coronavirus (COVID-19) Pneumonia? [published online ahead of print, 2020 Mar 13] // *Radiology.* 2020. 200847. Doi: 10.1148/radiol.2020200847.
30. Lung Ultrasound for COVID-19. Focused Ultrasound in Intensive Care (FUSIC). 2020. Режим доступа: <https://www.acutemedicine.org.uk/wp-content/uploads/2020/03/COVID-infographic.pdf>, свободный. Загл. с экрана. 31.03.2020.
31. Peng Q.Y., Wang X.T., Zhang L.N.; Chinese Critical Care Ultrasound Study Group (CCUSG). Findings of lung ultrasonography of novel coronavirus pneumonia during the 2019–2020 epidemic [published online ahead of print, 2020 Mar 12] // *Intensive Care Med.* 2020. No. 1–2. Doi: 10.1007/s00134-020-05996-6.
32. Volpicelli G. Covid-19 Infection. Diagnosis, monitoring and prognosis. Is it possible? Webinar. 2020. Режим доступа: // <http://winfocus.org/covid-19/>, свободный. Загл. с экрана. 31.03.2020.
33. Zhu R. COVID-19. Critical ultrasound webinar. 2020. Режим доступа: <http://online.bizconfstreaming.cn/watch/zmprx9ro>, свободный. Загл. с экрана. 31.03.2020.
34. Сафонов Д.В., Шахов Б.Е. Ультразвуковая диагностика воспалительных заболеваний легких: учебное пособие. М.: Видар, 2011. 120 с.
35. Volpicelli G., Elbarbary M., Blaivas M. et al. International evidence-based recommendations for point-of-care lung ultrasound // *Intensive Care Med.* 2012. V. 38. No. 4. P. 577–591. Doi: 10.1007/s00134-012-2513-4.
36. Lichtenstein D.A. Lung Ultrasound in the Critically Ill. The BLUE Protocol. Cham: Springer, 2016. 376 p.
37. Казакевич В.И., Сафонов Д.В. Ультразвуковая диагностика заболеваний органов грудной клетки // *Практическое руководство по ультразвуковой диагностике. Общая ультразвуковая диагностика / Под ред. В.В. Митькова. 3-е изд., перераб. и доп. М.: Видар, 2019. С. 695–740.*
38. Сафонов Д.В., Шахов Б.Е. Ультразвуковая диагностика опухолей легких. М.: Видар, 2014. 144 с.
39. Сафонов Д.В., Шахов Б.Е. Ультразвуковая диагностика плевральных выпотов: учебное пособие. М.: Видар, 2011. 104 с.
40. Guo Y.R., Cao Q.D., Hong Z.S. et al. The origin, transmission and clinical therapies on coronavirus disease 2019 (COVID-19) outbreak – an update on the status // *Mil. Med. Res.* 2020. V. 7. No. 1. P. 11. Doi: 10.1186/s40779-020-00240-0.

REFERENCES

1. Temporary methodical recommendations for the prevention, diagnosis, and treatment of 2019 novel coronavirus (COVID-19), <http://www.consultant.ru/cons/cgi/online.cgi?req=doc&base=LAW&n=348727&fld=134&dst=100001,0&rnd=0.07612139410931884#024174583677047673> (2019, accessed 31.03.2020). (Document in Russian)
2. Jin Y.H., Cai L., Cheng Z.S. et al. A rapid advice guideline for the diagnosis and treatment of 2019 novel coronavirus (2019-nCoV) infected pneumonia (standard version) // *Mil. Med. Res.* 2020. V. 7. No. 1. P. 4. Doi: 10.1186/s40779-020-0233-6.
3. Soldati G., Smargiassi A., Inchingolo R. et al. Is there a role for lung ultrasound during the COVID-19 pandemic? [published online ahead of print, 2020 Mar 20] // *J. Ultrasound Med.* 2020. 10.1002/jum.15284. Doi: 10.1002/jum.15284.
4. Soldati G., Smargiassi A., Inchingolo R. et al. Proposal for international standardization of the use of lung ultrasound for COVID-19 patients; a simple, quantitative, reproducible method [published online ahead of print, 2020 Mar 30] // *J.*

- Ultrasound Med. 2020; 10.1002/jum.15285. Doi: 10.1002/jum.15285.
5. Order of the Ministry of Health of the Russian Federation dated 13.10.2017 No. 804n *About the approval of the nomenclature of medical services* (with changes dated 16.04.2019), <https://base.garant.ru/71805302/> (2019, accessed 31.03.2020). (Document in Russian)
 6. Federal reference guide for instrumental diagnostics, <https://nsi.rosminzdrav.ru/#!/refbook/1.2.643.5.1.13.13.11.1471> (2019, accessed 31.03.2020). (Document in Russian)
 7. Order of the Ministry of Labour and Social Protection of the Russian Federation dated 19.03.2019 No. 161n *About the approval of the professional standard "Medical doctor in ultrasound diagnostics"*, <https://base.garant.ru/7222514/> (2019, accessed 31.03.2020). (Document in Russian)
 8. Order of the Ministry of Labour and Social Protection of the Russian Federation dated 11.03.2019 No. 138n *About the approval of the professional standard "Medical doctor in functional diagnostics"*, <https://base.garant.ru/72215854/> (2019, accessed 31.03.2020). (Document in Russian)
 9. Order of the Ministry of Labour and Social Protection of the Russian Federation dated 27.08.2018 No. 554n *About the approval of the professional standard "Medical doctor in anesthesiology and intensive care"*, <https://base.garant.ru/72049970/> (2018, accessed 31.03.2020). (Document in Russian)
 10. Order of the Ministry of Labour and Social Protection of the Russian Federation dated 14.03.2018 No. 133n *About the approval of the professional standard "Emergency medical doctor"*, <https://base.garant.ru/71917494/> (2018, accessed 31.03.2020). (Document in Russian)
 11. Order of the Ministry of Labour and Social Protection of the Russian Federation dated 14.03.2018 No. 140n *About the approval of the professional standard "Medical doctor in cardiology"*, <https://base.garant.ru/71917494/> (2018, accessed 31.03.2020). (Document in Russian)
 12. Order of the Ministry of Labour and Social Protection of the Russian Federation dated 19.03.2019 No. 154n *About the approval of the professional standard "Medical doctor in pulmonology"*, <https://base.garant.ru/72221500/> (2019, accessed 31.03.2020). (Document in Russian)
 13. Clinical Practice Guidelines *Community-acquired pneumonia* (project), <http://spulmo.ru/obrazovatelnye-resursy/federalnye-klinicheskie-rekomendatsii/> (2018, accessed 31.03.2020). (Document in Russian)
 14. Order of the Ministry of Health of the Russian Federation dated 29.12.2012 No. 1658n *About the approval of the standard of medical care in moderate pneumonia*, <https://base.garant.ru/70321000/> (2012, accessed 31.03.2020). (Document in Russian)
 15. Order of the Ministry of Health of the Russian Federation dated 9.11.2012 No. 741n *About the approval of the standard of medical care in severe pneumonia*, <https://base.garant.ru/70302382/> (2012, accessed 31.03.2020). (Document in Russian)
 16. Abramowicz J.S., Basseal J. WFUMB Position Statement: How to perform a safe ultrasound examination and clean equipment in the context of COVID-19 (translation into Russian) [published online ahead of print, 2020 Mar 30] // *Ultrasound and Functional Diagnostics*. 2020. No. 1. P. 12–23. DOI: 10.24835/1607-0771-2020-1-12-23. (Article in Russian)
 17. Muller T., Martiny H., Merz E. et al. DEGUM Recommendations on Infection Prevention in Ultrasound and Endoscopic Ultrasound // *Ultraschall Med*. 2018. V. 39. No. 3. P. 284–303. Doi: 10.1055/s-0044-102006.
 18. American College of Emergency Physicians Guideline for Ultrasound Transducer Cleaning and Disinfection, <https://www.acep.org/globalassets/new-pdfs/policy-statements/guideline-for-ultrasound-transducer-cleaning-and-disinfection.pdf> (2018, accessed 31.03.2020).
 19. Nyhsen C.M., Humphreys H., Koerner R.J. Infection prevention and control in ultrasound – best practice recommendations from the European Society of Radiology Ultrasound Working Group // *Insights Imaging*. 2017. V. 8. No. 6. P. 523–535. Doi: 10.1007/s13244-017-0580-3.
 20. AIUM. Guidelines for Cleaning and Preparing External- and Internal-Use Ultrasound Transducers Between Patients, Safe Handling, and Use of Ultrasound Coupling Gel, https://www.aium.org/accreditation/Guidelines_Cleaning_Preparing.pdf (2017, accessed 31.03.2020).
 21. Abramowicz J.S., Evans D.H., Fowlkes J.B., Marsal K., terHaar G.; WFUMB Safety Committee. Guidelines for Cleaning Transvaginal Ultrasound Transducers Between Patients // *Ultrasound Med. Biol*. 2017. V. 43. No. 5. P. 1076–1079. Doi: 10.1016/j.ultrasmedbio.2017.01.002.
 22. Basseal J., Westerway S., Juraja M. et al. Guidelines for reprocessing ultrasound transducers // *Australas J. Ultrasound Med*. V. 20. P. 30–40.
 23. Poon L.C., Abramowicz J.S., Dall'Asta A. et al. ISUOG Safety Committee Position Statement: safe performance of obstetric and gynecological scans and equipment cleaning in the context of COVID-19 [published online ahead of print, 2020 Mar 23] // *Ultrasound Obstet. Gynecol*. 2020. 10.1002/uog.22027. Doi: 10.1002/uog.22027.
 24. Buonsenso D., Piano A., Raffaelli F. et al. Point-of-Care Lung Ultrasound findings in novel coronavirus disease-19 pneumoniae: a case report and potential applications during COVID-19 outbreak // *Eur. Rev. Med. Pharmacol. Sci*. 2020. V. 24. No. 5. P. 2776–2780. Doi: 10.26355/eurrev_202003_20549.
 25. Miller D.L., Dong Z., Dou C., Raghavendran K. Pulmonary Capillary Hemorrhage Induced by Different Imaging Modes of Diagnostic Ultrasound // *Ultrasound Med. Biol*. 2018. V. 44. No. 5. P. 1012–1021. Doi: 10.1016/j.ultrasmedbio.2017.11.006.

26. Pereira E. Jr., Bethlem M., Vieira A. et al. Lung ultrasound in COVID-19 pandemic. Should be used for diagnosis and monitoring from now on? http://winfocus.org/wp-content/uploads/2020/03/WINFOCUS_Covid19_Brazil-English-1.pdf (2020, accessed 31.03.2020).
27. Buonsenso D., Pata D., Chiaretti A. COVID-19 outbreak: less stethoscope, more ultrasound [published online ahead of print, 2020 Mar 20] // *Lancet Respir. Med.* 2020. Doi: 10.1016/S2213-2600(20)30120-X.
28. Huang Y., Wang S., Liu Y. et al. A preliminary study on the ultrasonic manifestations of peripulmonary lesions of non-critical novel coronavirus pneumonia (COVID-19), https://papers.ssrn.com/sol3/papers.cfm?abstract_id=3544750 (2020, accessed 31.03.2020).
29. Poggiali E., Dacrema A., Bastoni D. et al. Can Lung US Help Critical Care Clinicians in the Early Diagnosis of Novel Coronavirus (COVID-19) Pneumonia? [published online ahead of print, 2020 Mar 13] // *Radiology.* 2020. 200847. Doi: 10.1148/radiol.202000847.
30. Lung Ultrasound for COVID-19. Focused Ultrasound in Intensive Care (FUSIC). <https://www.acutemedicine.org.uk/wp-content/uploads/2020/03/COVID-infographic.pdf> (2020, accessed 31.03.2020).
31. Peng Q.Y., Wang X.T., Zhang L.N.; Chinese Critical Care Ultrasound Study Group (CCUSG). Findings of lung ultrasonography of novel coronavirus pneumonia during the 2019–2020 epidemic [published online ahead of print, 2020 Mar 12] // *Intensive Care Med.* 2020. No. 1–2. Doi: 10.1007/s00134-020-05996-6.
32. Volpicelli G. Covid-19 Infection. Diagnosis, monitoring and prognosis. Is it possible? Webinar, <http://winfocus.org/covid-19/> (2020, accessed 31.03.2020).
33. Zhu R. COVID-19. Critical ultrasound webinar, <http://online.bizconfstreaming.cn/watch/zmprx9ro> (2020, accessed 31.03.2020).
34. Safonov D.V., Shakhov B.E. *Ultrasound in the Diagnosis of Pneumonia.* Moscow: Vidar, 2011. 120 p. (Book in Russian)
35. Volpicelli G., Elbarbary M., Blaivas M. et al. International evidence-based recommendations for point-of-care lung ultrasound // *Intensive Care Med.* 2012. V. 38. No. 4. P. 577–591. Doi: 10.1007/s00134-012-2513-4.
36. Lichtenstein D.A. *Lung Ultrasound in the Critically Ill. The BLUE Protocol.* Cham: Springer, 2016. 376 p.
37. Kazakevich V.I., Safonov D.V. *Chest ultrasound // Practical Guide to Ultrasound Diagnostics. General Ultrasound / Ed. by V.V. Mitkov. 3rd ed.* Moscow: Vidar, 2019. P. 695–740. (Book in Russian)
38. Safonov D.V., Shakhov B.E. *Ultrasound in the Diagnosis of Lung Lesions.* Moscow: Vidar, 2014. 144 p. (Book in Russian)
39. Safonov D.V., Shakhov B.E. *Ultrasound in the Diagnosis of Pleural Effusions.* Moscow: Vidar, 2011. 104 p. (Book in Russian)
40. Guo Y.R., Cao Q.D., Hong Z.S. et al. The origin, transmission and clinical therapies on coronavirus disease 2019 (COVID-19) outbreak – an update on the status // *Mil. Med. Res.* 2020. V. 7. No. 1. P. 11. Doi: 10.1186/s40779-020-00240-0.

RASUDM Consensus Statement: lung ultrasound in the context of COVID-19 (version 1)

V.V. Mitkov^{*1}, D.V. Safonov^{*2}, M.D. Mitkova¹, M.N. Alekhin^{3,4}, A.N. Katrich^{5,6},
Yu.V. Kabin⁷, N.N. Vetsheva^{8,9}, E.D. Khudorozhkova¹

** First authors in alphabetical order*

¹ Russian Medical Academy of Continuous Professional Education, Moscow

² Privolzhsky Research Medical University, Nizhny Novgorod

³ Central State Medical Academy of the Presidential Administration of Russian Federation, Moscow

⁴ Central Clinical Hospital of the Presidential Administration of Russian Federation, Moscow

⁵ Scientific Research Institute – Ochapovsky Regional Clinic Hospital No. 1, Krasnodar

⁶ Kuban State Medical University, Krasnodar

⁷ Moscow City Oncology Hospital No. 62, Moscow

⁸ M.F. Vladimirsky Moscow Regional Research Clinical Institute, Moscow

⁹ Research and Practical Clinical Center for Diagnostics and Telemedicine Technologies, Moscow

V.V. Mitkov – M.D., Ph.D., Professor, Director, Diagnostic Ultrasound Division, Russian Medical Academy of Continuous Professional Education, Moscow. D.V. Safonov – M.D., Ph.D., Professor, Acting Director, Division of Radiology, Privolzhsky Research Medical University, Nizhny Novgorod. M.D. Mitkova – M.D., Ph.D., Associate Professor, Division of Diagnostic Ultrasound, Russian Medical Academy of Continuous Professional Education, Moscow. M.N. Alekhin – M.D., Ph.D., Head of Functional Diagnostics Department, Central Clinical Hospital of the Presidential Administration of Russian Federation; Professor, Division of Therapy, Cardiology, Functional Diagnostics, and Nephrology, Central State Medical Academy of the Presidential Administration of Russian Federation, Moscow. A.N. Katrich – M.D., Ph.D., Head of Ultrasound Diagnostics Department, Scientific Research Institute – Ochapovsky Regional Clinic Hospital No. 1; Assistant Professor, Division of Surgery, Kuban State Medical University, Krasnodar. Yu.V. Kabin – M.D., Ph.D., Ultrasound Diagnostics Department, Moscow City Oncology Hospital No. 62, Moscow. N.N. Vetsheva – M.D., Ph.D., Head of Ultrasound Diagnostics Department, M.F. Vladimirsky Moscow Regional Research Clinical Institute; Expert, Research and Practical Clinical Center for Diagnostics and Telemedicine Technologies, Moscow. E.D. Khudorozhkova – M.D., Assistant Professor, Division of Diagnostic Ultrasound, Russian Medical Academy of Continuous Professional Education, Moscow.

Key words: lung ultrasound, consensus statement, COVID-19.

Citation: Mitkov V.V., Safonov D.V., Mitkova M.D., Alekhin M.N., Katrich A.N., Kabin Yu.V., Vetsheva N.N., Khudorozhkova E.D. RASUDM Consensus Statement: lung ultrasound in the context of COVID-19 (version 1) // *Ultrasound and Functional Diagnostics*. 2020. No. 1. P. 24–45.

DOI: 10.24835/1607-0771-2020-1-24-45. (Article in Russian)